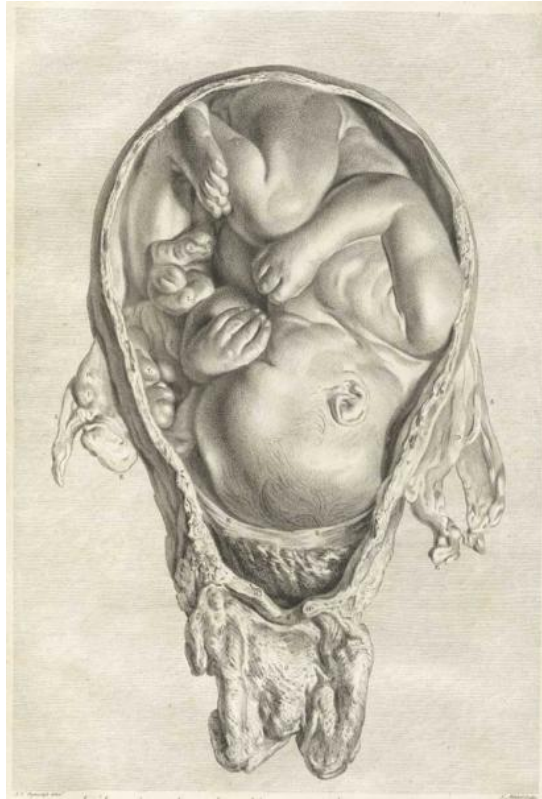


Menschliche Embryonalentwicklung



Klassenstufe	Oberthemen	Unterthemen	Anforderungs-niveau
SII	Entwicklung	Embryogenese	●●●

Autor: Dr. Evi Derouet-Hümbert

Die Entwicklung vom einzelligen Embryo zum lebensfähigen Organismus ist ein faszinierender und vielschichtiger Vorgang. Eine einzige befruchtete Eizelle muss eine Vielzahl an unterschiedlichen Zellen hervorbringen, die sich innerhalb des entstehenden Körpers organisieren. Dies geschieht in einer Reihe komplexer Prozesse, die einem räumlich und zeitlich streng kontrollierten Ablauf folgen.

Die menschliche Entwicklung

Unter Embryogenese (von gr. έμβρυο, émbryo – „ungeborene Leibesfrucht“, „im Inneren keimen“ und γέννηση, génnēsē – „Geburt, Entstehung, Erzeugung“) oder Embryonalentwicklung wird jene Phase der Keimentwicklung verstanden, die von der Befruchtung der Eizelle über Furchung, Blastulation und Gastrulation zur Bildung der Organanlagen (der Organogenese) führt und in der es zu einem wesentlichen Wandel in der äußeren Gestalt des Embryoblasten und Embryos kommt. Dieser Zeitraum heißt auch Embryonalperiode.

Bei den Plazentalia verläuft die Entwicklung im Keim- oder Germinalstadium über die befruchtete Eizelle (Zygote) zur Blastozyste, die sich am 5. bis 6. Entwicklungstag in die Gebärmutterschleimhaut einnistet. Mit der Ausbildung der Chorionzotten und der Aufnahme der Verbindung zum mütterlichen Kreislauf beginnt das Embryonalstadium.

Beim Menschen ist die Embryogenese nach 8 Entwicklungswochen (post conceptionem) beendet. Etwa den halben Anteil der nun erreichten Scheitel-Steiß-Länge (SSL) von durchschnittlich 28-30 mm nimmt jetzt der Kopf ein. Mit dem Beginn des dritten Monats p.c. wird die weitere Entwicklung, die sich im Wesentlichen durch schnelles Körperwachstum auszeichnet, als Fetalperiode, die weitere Entwicklung als Fetogenese bezeichnet.

Die menschliche intrauterine Entwicklung lässt sich grundsätzlich in drei Hauptabschnitte unterteilen. Sie besteht

1. aus der zellulären Phase oder Blastogenese, die sich bis zum 16. Gestationstag erstreckt,
2. aus der embryonalen Phase, der eigentlichen Embryogenese im engeren Sinne, die vom 16. bis einschließlich zum 60. Gestationstag andauert, und schließlich
3. aus der fetalen Phase oder Fetogenese vom 61. Gestationstag bis zur Geburt.

Zellentwicklung

Die Zygote beginnt unmittelbar nach der Besamung, sich zu teilen. Folglich besteht die Zygote nach der ersten Teilung aus zwei Blastomeren. Die Zelle teilt sich fortan, bis sie am 4. Tag das Maulbeerstadium erreicht hat. Man spricht nun auch von der Morula, einem kugelförmigen Zellhaufen aus 8 bis 32 Blastomeren. Obwohl sich die Zellen vermehren, ist das Gesamtvolumen der Morula gegenüber der Zygote unverändert. In diesem Stadium, etwa am vierten Tag, kommt es zu einer Differenzierung der Zellen in eine äußere und eine innere Zellschicht. Aus der äußeren Zellschicht werden sich zuerst der Trophoblast und später Plazenta und Eihäute entwickeln, die innere Zellschicht wird zum Embryoblast, dem

Vorgänger des eigentlichen Embryos. Wasser dringt in die Zellzwischenräume und sammelt sich schließlich an einer Stelle, an der sich deshalb die Blastozystenöhle bildet, nach der dieses Stadium als Blastozyste bezeichnet wird.

Nidation

Als Nidation oder Einnistung wird der Prozess bezeichnet, in dem sich der Embryo in die Gebärmutterschleimhaut absenkt, meist 5.-6. Tag nach der Befruchtung. In der zweiten Woche verwächst das Chorion mit der Plazenta.

Embryogenese

Unter Embryogenese wird jene Phase der Keimentwicklung verstanden, die von der Gastrulation zur Bildung der Organanlagen (der Organogenese) führt und die einen wesentlichen Wandel in der äußeren Gestalt des Embryoblasten und Embryos bedingt. Dieser Zeitraum wird auch als Embryonalperiode bezeichnet. Sie dauert beim Menschen von der dritten bis zur achten Entwicklungswoche (p.c.).

Die Frühe Embryogenese – beim Menschen in der dritten Entwicklungswoche – ist die Periode in der der Embryo sich am schnellsten entwickelt. Es kommt zur Determinierung seiner Achsen durch Bildung des Primitivstreifens. Bei der Gastrulation entstehen die drei Keimblätter, aus denen jegliches Gewebe des Embryos hervorgeht.

Im nächsten Schritt kommt es zur Abfaltung des Neuralrohres (Beginn der Neurulation) und zur groben Anlage jedes Organsystems, die sich dann in der folgenden Zeit der Embryogenese fortsetzt.

Am 15. Entwicklungstag lässt sich in der Mitte des Epiblasten eine Verdickung der Zellen erkennen – der Primitivstreifen. Dieses bandartige Gebilde erlaubt zum ersten Mal eine räumliche Achsendetermination: Die Längsachse wird festgelegt. Sie beginnt kaudal am haftstielnahen Ende des Primitivstreifens. In letztere Richtung setzt der Primitivstreifen auch sein Längenwachstum fort.

Die Sagittalachse wird durch den dorsal gelegenen Epiblasten und ventral gelegenen Hypoblasten festgelegt. Nach der Festlegung dieser beiden Achsen fällt es einem leicht, die letzte Achse festzulegen. Stellt man sich die Medianebene vor, welche von den oben genannten Achsen aufgespannt wird, und genau durch die Mitte des Primitivstreifens verläuft, kann man leicht die Transversalachsen finden. Sie sind die zur Medianebene orthogonalen (senkrechten) Achsen. Man kann zum ersten Mal von rechts und links beim Embryo sprechen.

Am kranialen Ende vom Primitivstreifen liegt der Primitivknoten. Seine Zellen sorgen für das Wachstum des Kopffortsatzes in kranialer Richtung. Dieses Wachstum wird von der Prächordalplatte gestoppt.

Nach der vierten Entwicklungswoche verschwindet der Primitivstreifen fast vollständig.

Gastrulation und Entwicklung der Chorda dorsalis

Unter Gastrulation (v. lat. *gastrum* „bauchiges Tongefäß“) wird der Übergang von dem zweiblättrigen Embryoblasten zur Dreiblättrigkeit verstanden. Die Epiblastenzellen der Medianebene falten sich ventral ab und wandern dann zwischen Hypoblast und Epiblast nach lateral. So entsteht der embryonale Mesoblast. Dessen Zellen dringen in den Hypoblasten ein und verdrängen diesen nach lateral. Nach dieser Einwanderung differenziert man Ektoderm (ehemaliger Epiblast), Mesoderm (ehemaliger Mesoblast) und Endoderm (an Stelle des Hypoblasten; ehemaliger Hypoblast).

Das Ektoderm bildet eine epithelartige Schicht zylindrischer Zellen und das Endoderm eine Schicht von kleinen, vieleckigen Zellen. An zwei Stellen besteht der Embryo nur aus dem Ekto- und Endoderm, hier fehlt also das Mesoderm. Die ist die Prächordalplatte, welche sich zur späteren Rachenmembran differenzieren wird, und die Kloakenmembran.

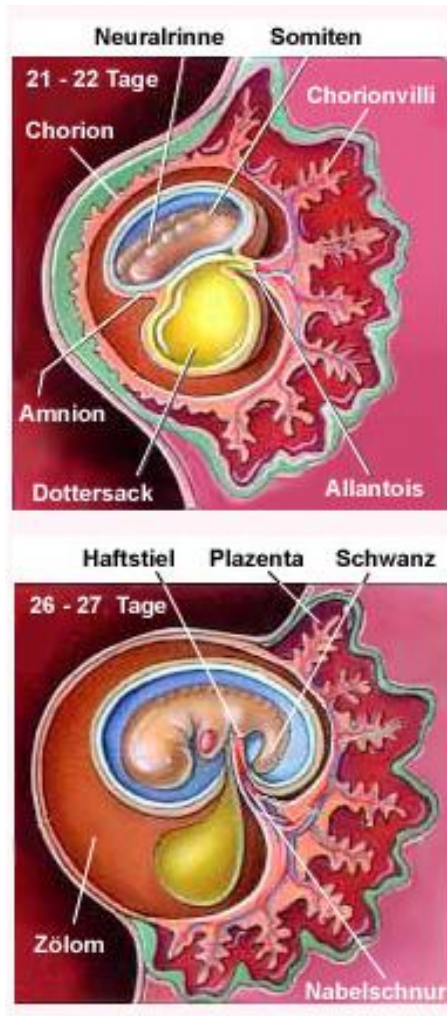
Die Entstehung der Chorda dorsalis ist von enormer Wichtigkeit, da sie als Leitstruktur zur Bildung der Wirbelsäule dient und die Abfaltung des Neuralrohres induziert.

Die am Primitivknoten gelegene Primitivgrube bildet den Chordakanal, indem sie sich kranial in den Kopffortsatz hineindehnt. Der mediane Zellstrang aus dem Kopffortsatz verschmilzt mit dem Endoderm und bildet so die Chorda dorsalis. Beim Verschmelzen entstehen zwischenzeitlich Öffnungen, die den Dottersack mit der Amnionhöhle verbinden (Canalis neurentericus).

Neurulation

Das Ektoderm differenziert sich medial gelegen zur Neuralplatte, während es lateral das Oberflächenektoderm bildet. Induziert durch die Chorda dorsalis faltet sich die Neuralplatte an der Medianebene und bildet die Neuralrinne. Etwa in der Mitte der Neuralrinne verschließt sich diese wieder durch das Zusammenwachsen von Neuralplattenzellen, die so zu Neuralrinnenzellen werden. So entsteht das Neuralrohr. Die übrig gebliebenen Neuralplattenzellen, die Neuralleistenzellen, zwischen Oberflächenektoderm und Neuralrinnenzellen wandern bilateral aus und bilden die neben dem Neuralrohr gelegenen

Spinalganglien. Das Oberflächenektoderm schließt nun dorsal über dem Neuralrohr und den Spinalganglien.



Im weiteren Verlauf der Embryogenese - beim Menschen in der vierten bis achten Entwicklungswoche – findet eine sehr große Vielfalt an Differenzierungen des Gewebes statt, dass hier zunächst nur die wichtigsten Bausteine der Organogenese dargestellt werden.

Somitenentstehung

Die Somiten entstehen aus dem paraxialem Mesoderm. Dieses beginnt sich am Ende der dritten Entwicklungswoche in Somiten zu organisieren. Die Hauptperiode der Somiten liegt zwischen dem 20. und 30. Entwicklungstag. In der Zeit entsteht ungefähr alle 90 Minuten ein neues Somitenpaar. Auch die Somitenbildung wird durch die Chorda dorsalis induziert.

Diese Ursegmente sind nicht mit den Wirbelkörpern des ausgewachsenen Menschen gleichzusetzen. Letztere entstehen genau zwischen zwei Somiten. Es gibt 4 okzipitale, 8 zervikale, 12 thorakale, 5 lumbale, 5 sakrale und ca. 8 kokzygeale Somitenpaare.

Im Laufe der Entwicklung differenzieren sich die Somiten in zwei Segmente, das Sklerotom und das

Dermatomyotoms. Aus dem Dermatomyotom entwickelt sich unter anderem die Skelettmuskulatur.

In der Hauptphase der Organogenese entstehen viele Organe durch Krümmungs-bewegung. Eine kraniokaudale Krümmung des Embryos wird durch das schnelle Wachstum des Neuralrohres verursacht. Sie ermöglicht z.B. die Entstehung der Perikardhöhle (siehe Herz#Entwicklung) . Bei der Somitenentstehung kommt es zu einer bilateralen Krümmungsbewegungen. Aus dieser Bewegung kommt es zum Schluss des Neuralrohres, der Chorda, des Darms und der Bauchhöhle.

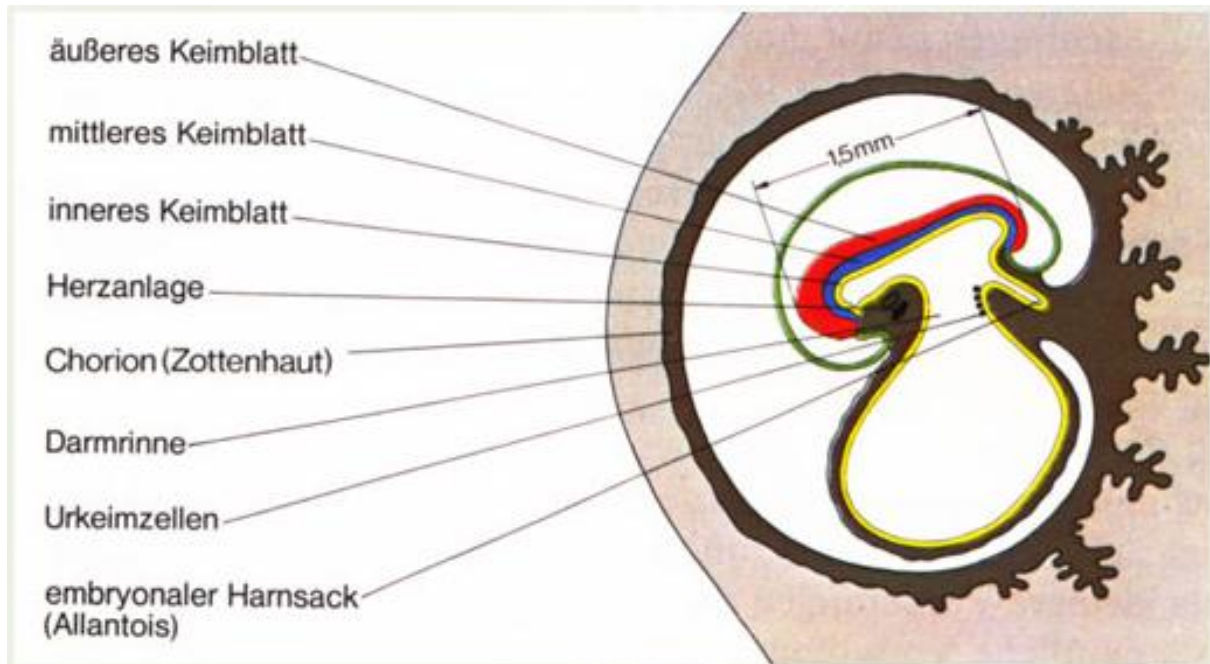


Abb.: Embryo in der 3. Schwangerschaftswoche. 3 Keimblätter sind entstanden, aus denen sich die einzelnen Organe bilden. Rot: Äußeres Keimblatt, blau: mittleres Keimblatt, gelb: inneres Keimblatt; Die Keimzellen haben eine eigene Entwicklung.

Bei allen Wirbeltieren entstehen während der Embryonalentwicklung Kiemenbögen. Diese haben jedoch einen Wandel in ihrer Funktion durchlaufen und sollten deshalb besser Schlundbögen genannt werden.

Gewöhnlich besteht ein Schlundbogenapparat aus den Schlundbögen, Schlundfurchen, Schlundtaschen und Schlundbogenmembranen. Der Schlundbogen selber besteht aus einer Kiemenbogenarterie, einer Knorpelspange, einem Muskelement und einem Kiemenbogennerve. Ihr Kern ist mesodermalen Ursprungs. Außen werden sie von ektodermalen Gewebe überzogen, innen von endodermalen (Schlundtaschen).

Aus den Schlundbögen entstehen unter anderem der Unterkiefer und die Kaumuskelatur.

Ab der 9. Woche (mit dem Anfang des dritten Schwangerschaftsmonats p.c.) beginnt die Fetogenese als Stadium der Entwicklung der Organe (Morphogenese) und der Ausdifferenzierung der Gewebe (Histogenese). Es ist dann schon eine deutlich menschliche Gestalt zu erkennen, die Organe beginnen nach und nach mit eigentätiger Funktion im Sinne ihrer späteren Endfunktion.

Carnegie-Stadien (Horizonte) der Embryonal-entwicklung

Die Carnegie-Stadien oder Embryonalstadien sind eine Einteilung der menschlichen Embryonalentwicklung in 23 Stadien während der acht Wochen der Embryonalperiode von der Befruchtung bis zum Beginn der Fetalperiode.

Die Stadieneinteilung wurde 1942 von George Linus Streeter (1873-1948), einem amerikanischen Embryologen, am Carnegie Institution for Science in Baltimore entwickelt. Danach wird ein Embryo entsprechend seinen morphologischen Merkmalen den verschiedenen Stadien zugeteilt. Er nannte diese Stadien ursprünglich Horizonte. Ihre Erkenntnisse gewannen er und seine Mitarbeiter an Rhesusaffen-Embryonen, da frühe menschliche Embryonen nicht zur Verfügung standen.

1987 wurde die Klassifikation durch Ronan R. O'Rahilly und Fabiola Müller von der University of California vervollständigt und die Stadien nun als Embryonal- oder Carnegie-Stadien bezeichnet.

Die Stadieneinteilung nach der Entwicklung erlauben eine genauere Einteilung, als dies nach der Größe oder dem Alter möglich wäre, obwohl das Verhältnis zwischen den Stadien und der Embryogröße ziemlich konstant ist.

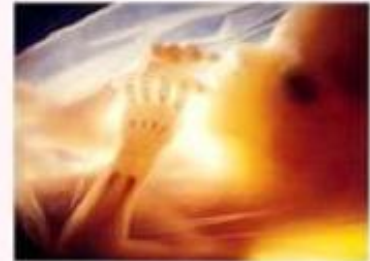Einteilung der 23 Carnegie-Stadien (mit den wichtigsten Entwicklungen)

Stadium 1 (ca. 1. Tag)

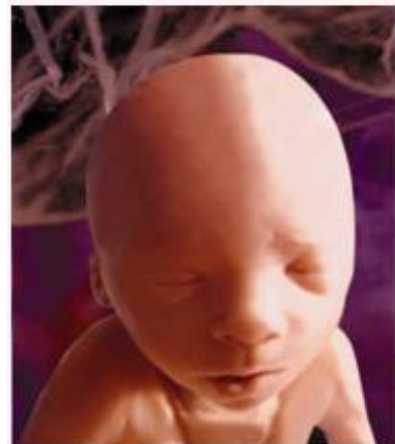Zellgröße 0.1 – 0.15 mm

In der frühen menschlichen Zygote sind die weiblichen (Eizelle) und männlichen (Spermium) Vorkerne noch nicht zum Zygotenkern verschmolzen. Zwei Polkörper der Eizelle befinden sich in diese Phase am Rande des Eicytoplasmas. Sie enthalten die überflüssige DNA aus der meiotischen Teilung des Eies. Die Zona pellucida bildet eine spezielle extrazelluläre Matrix-Schicht um das Ei um die Entwicklung in der ersten Woche zu schützen.

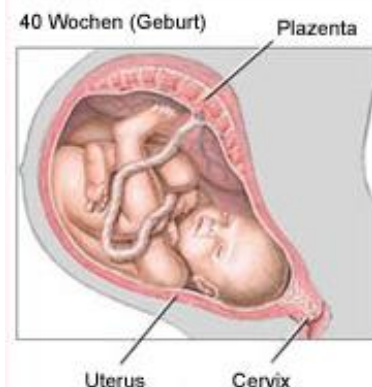
Carnegie-Stadien



Fötus 3 Monate



Fötus 6 Monate



Stadium 2 (ca. 2.-3. Tag)

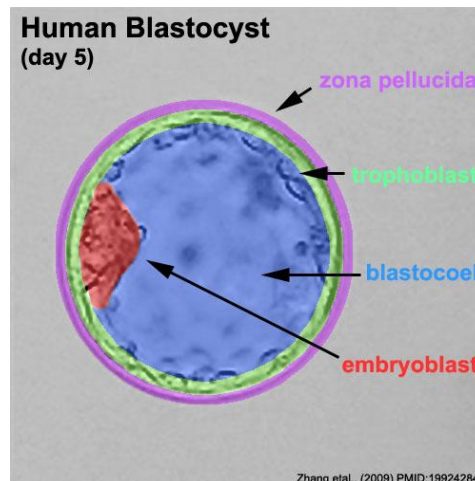
Zellgröße 0.1 – 0.2 mm

Die erste Zellteilung der Zygote formt zunächst zwei Blastomere, weitere Teilungen führen zur Morulabildung. Diese frühe Mitose (bestehend aus M, S, M-Phase) ist im Vergleich zum adulten Zellzyklus (bestehend aus M, G1, S, G2, M-Phase) einzigartig und resultiert in der Reduktion des cytoplasmatischen Volumens der einzelnen Tochterzellen.

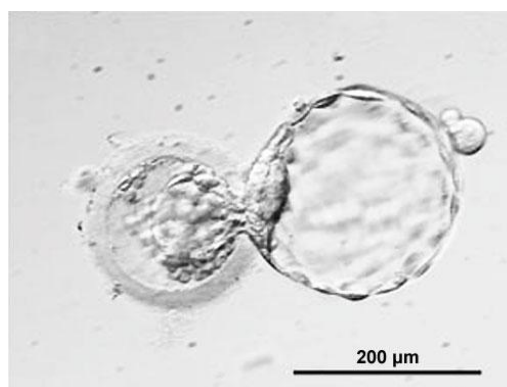
Stadium 3 (ca. 4.-5. Tag)

Zellgröße 0.1 – 0.2 mm

Auflösung der Zona pellucida und Ausschlüpfen der Blastozyste.



Bildung der Embryonalscheibe durch Formung von Epiblast und Hypoblast.



Stadium 4 (ca. 6. Tag)

Zellgröße 0.1 – 0.2 mm

Implantation: Die geschlüpfte Blastozyste heftet an der Gebärmutterschleimhaut an und es erfolgt die Verbindung zwischen Embryo und mütterlichem Gewebe.

Stadium 5 (ca. 17. Tag)

Zellgröße 0.2 mm

- a) Entstehung der Amnionhöhle
- b) Vollständiges Eindringen des Embryos in die Gebärmutterschleimhaut
- c) Bildung mütterlicher Gefäße um das Embryo

Stadium 6 (ca. 7.-13. Tag)

Zellgröße 0.1 – 0.2 mm

Bildung des Primitivstreifens.

Stadium 7 (ca. 7.-13. Tag)

Zellgröße 0.4 mm

Entstehung des Gefäßsystems und Bildung des Blutes

Stadium 8 (ca. 23. Tag)

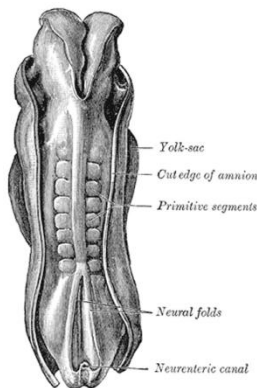
Zellgröße 0.5-1.5 mm

Das Embryo nimmt birnenförmige Gestalt an – die Neuralrinne wird (entgegengesetzt zum Primitivstreifen) ausgebildet.

Stadium 9 (ca. 25. Tag)

Zellgröße 1.5-2.5 mm

Das Embryo mit 1-3 Somniten. Bildung von Rachenmembran, Neuralrinne, Herzanlage und Ohrgrübchen.



Stadium 10+11 (ca. 28.-29. Tag)

Zellgröße 2-4.5 mm

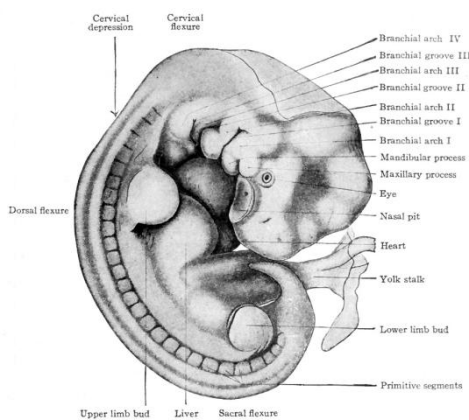
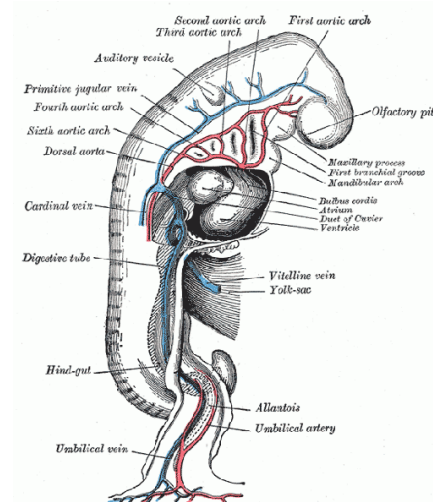
Bildung des Neuralrohres aus der Neuralrinne, Ausbildung der Schlundbögen, Augenbläschen und 4-12 Somniten.

Bild: Greys Anatomie

Stadium 12 (ca. 30. Tag)

Zellgröße 3-5 mm

Knospenbildung der oberen Extremitäten

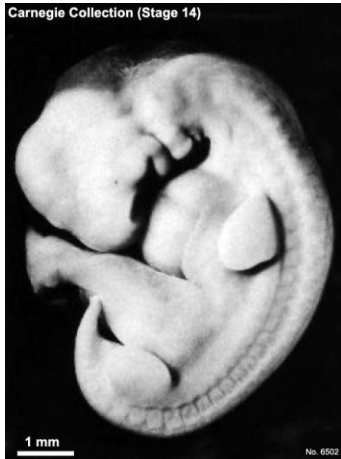

Stadium 13 (ca. 31.-32. Tag)

Zellgröße 4-6 mm

Knospenbildung der unteren Extremitäten

Menschliche Embryonalentwicklung – Best.-Nr.1093084

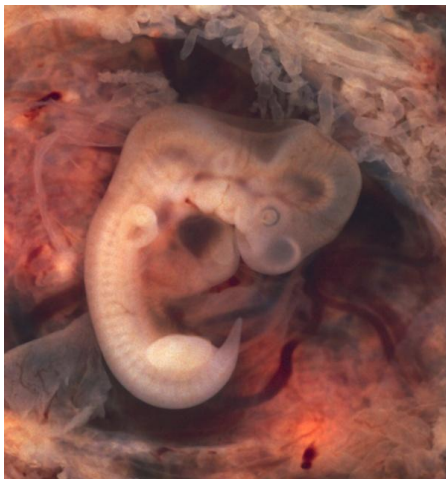

Stadium 14 (ca. 33. Tag)

Zellgröße 5-7 mm

Sichtbare Augenanlagen und Linsenbläschen

Bild: Dr Mark Hill 2011, UNSW Embryology ISBN: 978 0 7334 2609 4 - UNSW CRICOS Provider Code No. 00098G

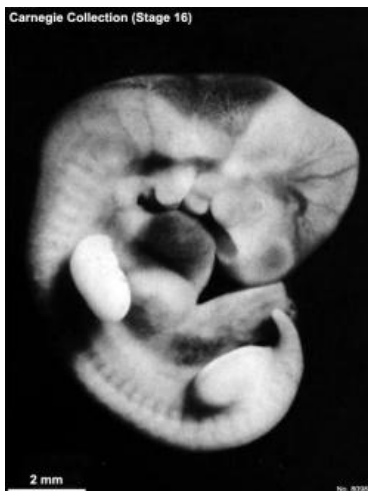

Stadium 15 (ca. 36. Tag)

Zellgröße 7-9 mm

Ohranlagen und Entstehung der Handplatte

Bild: Ed Uthman Image (pathologist in Houston, Texas)

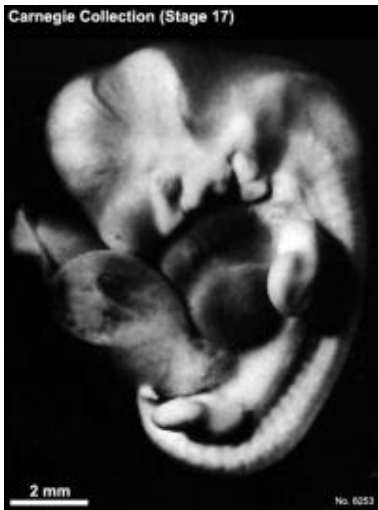

Stadium 16 (ca. 39. Tag)

Zellgröße 8-11 mm

Pigmentierung der Augen, Entstehung der Fussplatten,
Physiologischer Nabelbruch

Bild: Dr Mark Hill 2011, UNSW Embryology ISBN: 978 0 7334 2609 4 - UNSW CRICOS Provider Code No. 00098G



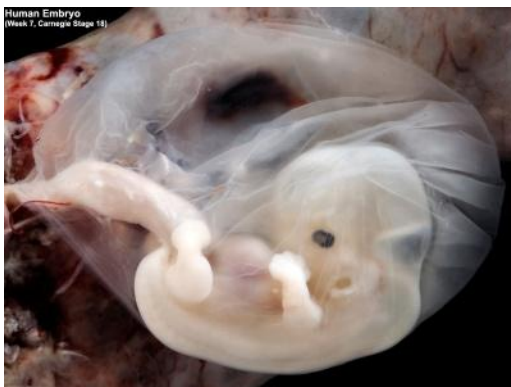Stadium 17 (ca. 42.-44. Tag)

Zellgröße 11-14 mm

Ausbildung des äußeren Gehörgangs, Rückbildung des embryonalen Schwanzes.

Zunahme des Kopfumfanges und Verlängerung des Rumpfes.

*Bild: Dr Mark Hill 2011, **UNSW Embryology** ISBN: 978 0 7334 2609 4 - UNSW CRICOS Provider Code No. 00098G*



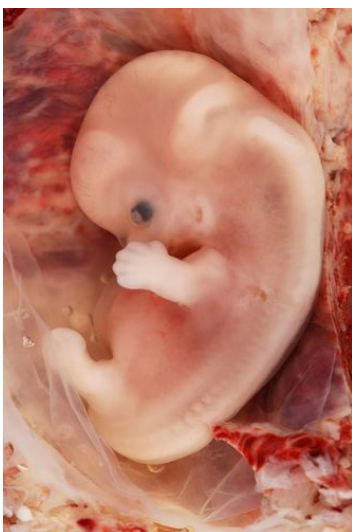Stadium 18 (ca. 44.-48. Tag)

Zellgröße 13-17 mm

Bildung von Augenlidern, Zehenanlagen, Nasenanlage, Ellenbogengelenken.

Geschlechtsdrüse beim männlichen Embryo erkennbar.

Bild: Dr Steven O'Connor (Houston, Texas)



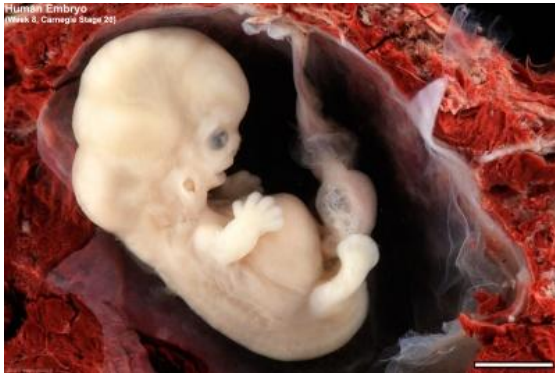Stadium 19 (ca. 48.-51. Tag)

Zellgröße 16-18 mm

Bildung von Knie- und Hüftgelenken, Rückbildung des embryonalen Schwanzes, Aufrichtung des Rumpfes.

Bild: Ed Uthman Image (pathologist in Houston, Texas)

Menschliche Embryonalentwicklung – Best.-Nr.1093084

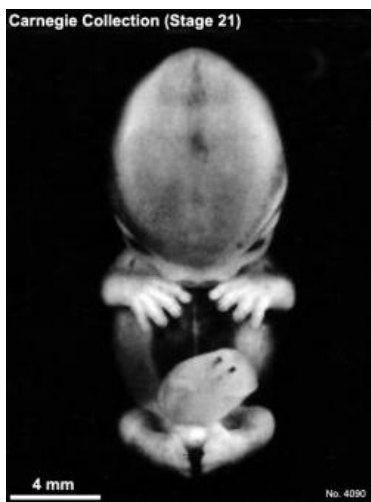

Stadium 20 (ca. 51.-53. Tag)

Zellgröße 18-22 mm

Trennung der Finger, Arme in Pronationsstellung (geknickt), Geschlechtsdrüse beim weiblichen Embryo feststellbar.

Bild: Dr Steven O'Connor (Houston, Texas)

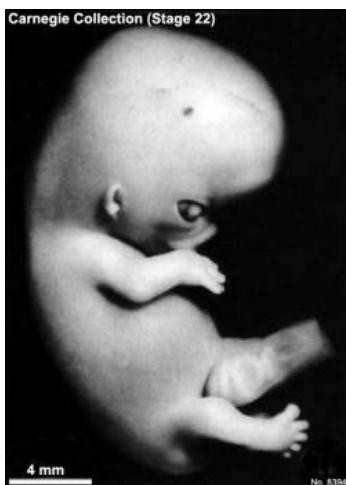

Stadium 21 (ca. 53.-54. Tag)

Zellgröße 22-24 mm

Verbreiterung des Kopfes, Hände und Füße berühren sich fast.

Bild: Dr Mark Hill 2011, UNSW Embryology ISBN: 978 0 7334 2609 4 - UNSW CRICOS Provider Code No. 00098G

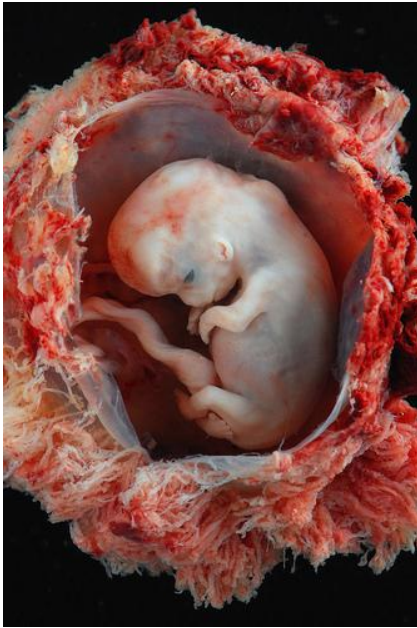

Stadium 22 (ca. 54.-56. Tag)

Zellgröße 23-28 mm

Augenlider vollständig entwickelt, Ausbildung von Nase, externem Gehörgang und weitere Trennung von Zehen und Fingern.

Bild: Dr Mark Hill 2011, UNSW Embryology ISBN: 978 0 7334 2609 4 - UNSW CRICOS Provider Code No. 00098G



Stadium 23 (ca. 56.-60. Tag)

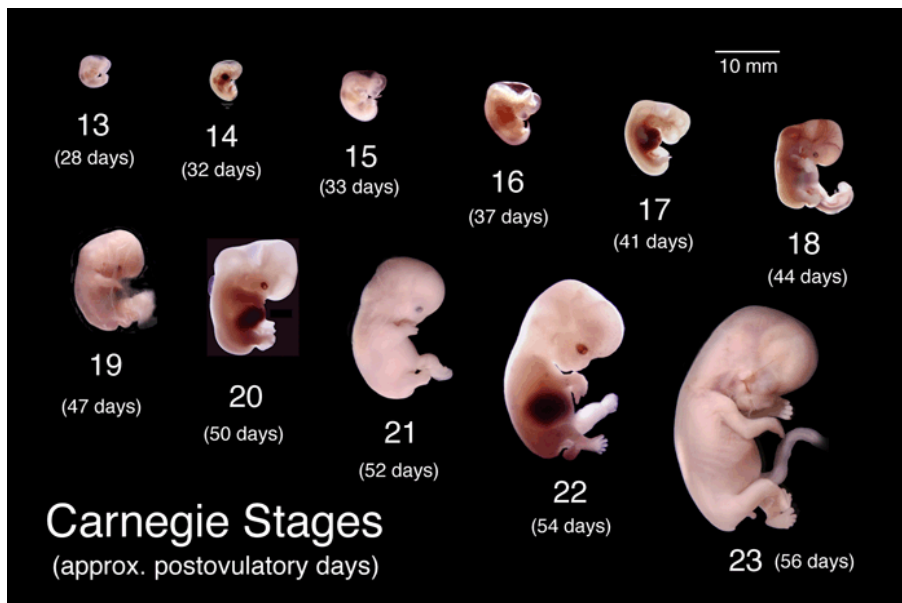
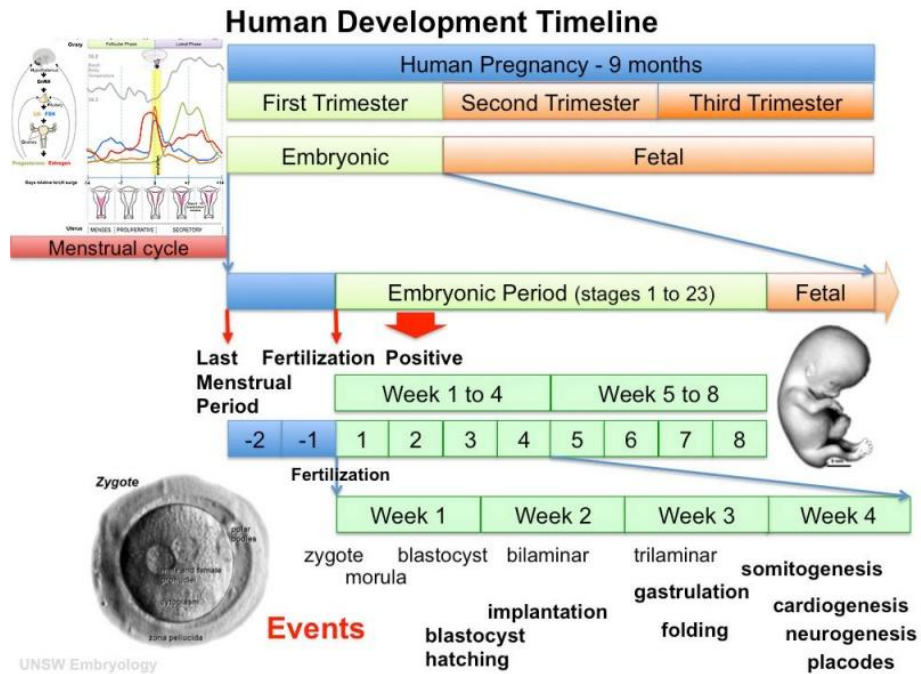
Zellgröße 27-31 mm

Vergrößerung des Kopfes und weitere Ausbildung von Kinn und Nasengrüchen. Verlängerung der Extremitäten.

Bild: Dr Steven O'Connor (Houston, Texas)

Weitere Bilder und sehr anschauliche Videos zu den einzelnen Horizonten können unter http://php.med.unsw.edu.au/embryology/index.php?title=Carnegie_stage_table eingesehen werden (Literatur in englischer Sprache)

Entwicklungszeitleiste von der letzten Periode zur Foetalphase



Bildquellen: Dr Mark Hill 2011, **UNSW Embryology** ISBN: 978 0 7334 2609 4 - UNSW CRICOS Provider Code No. 00098G

Foetale Entwicklung

- Embryo: etwa am 22.Schwangerschaftstag beginnt der Herzschlag.
- Ab der 8./9. Schwangerschaftswoche wird für das ungeborene Kind der Begriff Fetus verwendet. Es bilden sich Nervenzellen im Gehirn.
- 12. Woche: Der Fetus hat eine menschliche Gestalt. Sichere Bestimmung des Geschlechts.
- 9. - 16. Woche: Erste Bewegungen des Fetus, was auf Wahrnehmung von Umgebung und des eigenen Körper hindeutet. Die Bewegungen sind reflexartig, da noch keine Verbindung zum Gehirn besteht. Etwa bis zur 18. Woche entsteht ein zentrales Nervensystem, bei dem das Gehirn mit den meisten Teilen des Körpers verbunden ist.

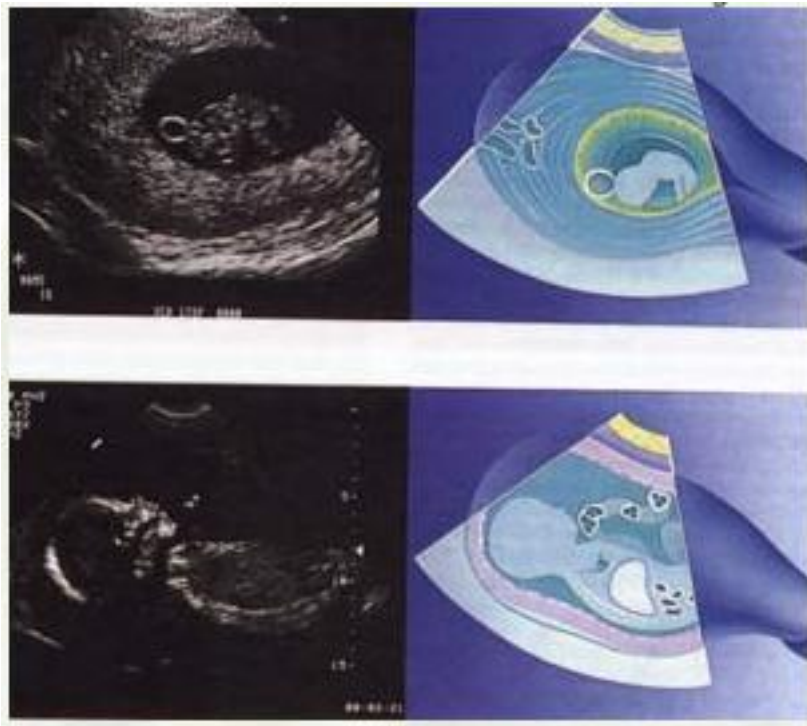


Abb.: rechts: Ein Embryo in der 9. Woche mit Dottersack und Eihaut (oben), und das Profil eines Fötus in der 20. Woche (unten). Man erkennt Teile des Herzens, der Leber und der Nabelschnur. Die gemessenen Körperproportinen können eventuell Auskunft über Fehlbildungen geben.

- 18. Woche: Der Fetus öffnet den Mund und schluckt Fruchtwasser. Das Verdauungssystem arbeitet und Geschmacksknospen im Mund entwickeln sich.
- 21. Woche: Die Iris des Auges entwickelt sich.
- 20.-24. Woche: die Großhirnrinde wird angelegt, in ihr werden Erfahrungen gespeichert.

- 24. Woche: Die Lungenbläschen haben sich entwickelt. Bis zur 30. Woche bildet sich auf den Lungenbläschen ein Oberflächenfilm (Surfactant), der später das Atmen ermöglicht. Bei vorzeitiger Geburt kann der Säugling allerdings nur dann atmen, wenn Surfactant durch den Arzt gegeben wird.
- 24. Woche: Die Augenlinse wird von einem Muskel fixiert.
- 24.-26. Woche: Innen- und Mittelohr sind voll ausgebildet, Nervenbahnen der Gehörgänge sind mit isolierendem Myelin umwickelt. Herzschlag, Sprache und Atemgeräusche der Mutter sowie Außengeräusche (ab 90 Dezibel Lautstärke) können gehört werden.
- 7. Monat: Der Fetus erkennt die Stimme der eigenen Mutter.
- 26. Woche: Augenlider sind ausgebildet, die Augen teilweise geöffnet.
- 28. Woche: Der Gewebepfropf löst sich, welcher vorher die Nasenlöcher verschloss. Der Fetus kann riechen (Experimente mit zu früh geborenen Kindern bestätigen dies).
- 30. Woche: Auf den Lungenbläschen bildet sich ein Oberflächenfilm (Surfactant), der das Atmen ermöglicht
- 30.-34. Woche: bei männlichen Feten deszendiert der Hoden → steigt in den Hodensack ab. Die Augen können in der Augenhöhle bewegt werden und der Fetus kann optische Sinneseindrücke wahrnehmen und reagiert z.B. auf starken Lichtschein. Der Fetus ist jetzt fertig entwickelt. Bis zur Geburt wächst er noch und nimmt an Gewicht zu.
- 32.-33. Woche: Der Saugreflex bildet sich aus. Zu früh geborene Kinder können nicht selbstständig saugen.
- Geburt: Wenn die Lungenreife weit fortgeschritten ist, befindet sich soviel Surfactant-Eiweiß im Fruchtwasser, dass die Bildung von Oxytocin angeregt wird. Oxytocin bewirkt ein Zusammenziehen der Gebärmutter und löst dadurch die Geburt und die Plazentaabstoßung aus. Gleichzeitig wird durch dieses Hormon auch die Blutung in der Gebärmutter gestoppt.

Neugeborene haben eine Sehschärfe von etwa 0,03. Sie sind in der Lage zu akkomodieren. Eine Farbwahrnehmung lässt sich erst etwa zwei Monate nach der Geburt nachweisen.

Bei der Geburt sind die meisten Nervenzellen des Gehirns bereits vorhanden. Das Gehirnvolumen ist klein, damit das Baby durch den Geburtskanal passt. Das Volumen des Gehirns vergrößert sich von 0,35 Liter (bei der Geburt) auf ca. 1,35 Liter (beim Erwachsenen). Dies geschieht durch Ummantelung der Nervenleitungen mit isolierendem Myelin-Fett. Der Fettanteil im erwachsenen Gehirn beträgt ca. 60 %. Dadurch erhöht sich die Weiterleit-Geschwindigkeit der Nervenimpulse im Gehirn von 3 m/s (Fetus/Neugeborenes) auf ca. 110 m/s (Erwachsener).

Die unterschiedlichen Stadien der Foetal-Entwicklung können mit dem Relief-Modell 109.3001 anschaulich dargestellt werden.

- A. 6 Wochen altes Embryo
 - B. Foetus mit 8 Wochen
 - C. Foetus, 10 Wochen
 - D. Foetus, 12 Wochen
 - E. Foetus, 16 Wochen
 - F. Foetus, 18 Wochen
-
- 1. Uterus im schwangeren Zustand (Querschnitt von vorne nach hinten)
 - 2. Gebärmutterhals (Querschnitt)
 - 3. Fruchtblase mit Fruchtwasser (Querschnitt)
 - 4. Plazenta (Querschnitt)
 - 5. Geburtskanal
 - 6. Vagina
 - 7. Vaginalöffnung
 - 8. Kleine Schamlippen
 - 9. Große Schamlippen
 - 10. Harnblase
 - 11. Harnleiter
 - 12. Schambeinfuge
 - 13. Schamhügel
 - 14. Darm (Sigma-Abschnitt)
 - 15. Rektum
 - 16. Anus
 - 17. Dickdarm
 - 18. Krummdarm (Ileum)
 - 19. Mesokolon
 - 20. Linea alba (weiße, senkrechte Bindegewebsnaht in der Mitte des Bauches)
 - 21. 5. Lendenwirbel
 - 22. Kreuzbein
 - 23. Steißbein
 - 24. Pferdeschwanz
 - 25. (Ansammlung innerhalb des Wirbelkanals verlaufender Spinalnerven am Ende des Rückenmarks)
 - 26. Klitoris

Quellenangaben

- Erich Blechschmidt: Wie beginnt das menschliche Leben? Vom Ei zum Embryo. Stein am Rhein 1989, ISBN 3-7171-0653-8.
- Christiane Nüsslein-Volhard: Das Werden des Lebens. Wie Gene die Entwicklung steuern. Verlag C.H. Beck, München 2004, ISBN 3-406-51818-4.

- Thomas W. Sadler, Jan Langman: Medizinische Embryologie. Die normale menschliche Entwicklung und ihre Fehlbildungen. Thieme Verlag, Stuttgart 2003, ISBN 3-13-446610-4.
- Alexander Tsiaras: Wunder des Lebens. Wie ein Kind entsteht. Knauer Verlag München 2003, ISBN 3-426-66477-1.
- Lewis Wolpert: Regisseure des Lebens. Das Drehbuch der Embryonalentwicklung. Spektrum Akademischer Verlag, Heidelberg 1993, ISBN 3-86025-081-7.
- Bodo Christ: Medizinische Embryologie. Molekulargenetik - Morphologie - Klinik. Ullstein Medical, Freiburg 1998, ISBN 3-86126-163-4.
- Norbert Ulfig: Kurzlehrbuch Embryologie. Thieme Verlag, Stuttgart 2005, ISBN 3-13-139581-8.
- Keith L. Moore, T.V.N. Persaud: The Developing Human. Clinically Oriented Embryology. Saunders Verlag, Philadelphia 2003, ISBN 0-7216-9412-8.
- Wunder des Lebens, Teil I, RTL II-Sendung Welt der Wunder vom 24. Juni 2007.
- Gehirnjogging im Mutterleib, in: Bild der Wissenschaft, Nr. 2/2006, ab Seite 24.
- Verborgene Wurzeln des Glücks, Kinseher Richard, 2008, BoD, ISBN 978-3-8334-7378-4.
- <http://www.biokurs.de/skripten/bs11-76.htm> (Carnegie-Bilder ohne separaten Bildverweis)
- (In englischer Sprache): <http://php.med.unsw.edu.au/embryology/index.php>

Links im Internet

- [Entwicklungs-Übersicht des Embryos in Bild und Video](#)
- [Online Embryologiekurs für Studierende der Medizin verschiedener Schweizer Universitäten](#)
- [Zeitleiste bis zum 56. Tag \(mit Bildern\)](#)
- [Übersicht der Entwicklung des Menschen bis zur Geburt](#)