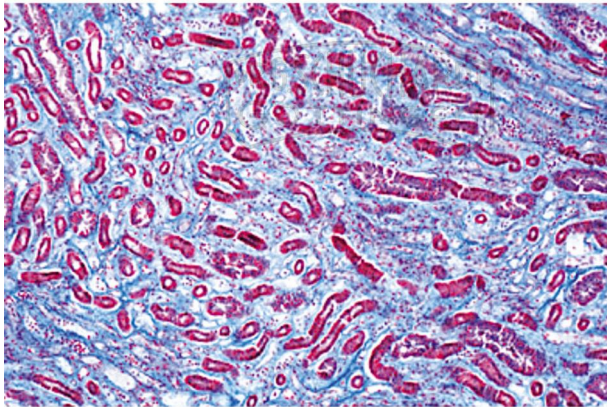


LIEDER Pathologische Histologie des Menschen Grundserie Teil II. 40 Präparate

Unverbindliche Artikelinformationen aus www.schuchardt-lehrmittel.de vom 05.10.2024/DE5
Bestellnummer: 4200N



zum Artikel im
Webshop

339,00 € zzgl. MwSt.

Maligner Tumor der Gallenblase - Gebärmuttermyom, Myoma uteri - Stauungsniere - Chronische Glomerulonephritis - Amyloid-Degeneration der Niere (A myloidose) - Karzinom am Hals der Gebärmutter, Carcinoma cervicis uteri - Embolische, nicht eitrig Glomerulonephritis - Papilläres Ovarialkystom, Cystadenoma papilliferum ovarii - Carcinoma papillare des Gebärmuttergrundes - Tuberkulose der Niere, Tuberculosis renis - Leistenhoden mit Hyperplasie der Leydig'schen Zellen - Parenchymatöse Degeneration der Niere - Akute Nephritis - Akute hämorrhagische Nephritis - Glykoneogenie in der Niere, Glykogen-Niere - Schrumpfniere, Glomerularatrophie - Adenom des Eierstocks, Adenoma ovarii - Hypernephrom der Niere, Nierengeschwulst - Maligner Tumor des Eierstocks - Hodengeschwulst, Sarcoma testis - Zyste des Eierstocks - Adenomatöse Prostatahypertrophie - Fibromyom der Gebärmutter, Fibromyoma uteri - Gliom des Gehirns, Glioma cerebri - Organisierte Venentrombose im Wadenmuskel - Fibroadenoma mammae, Geschwulst der Mamma - Spindelzellensarkom - Carcinoma scirrhosum mammae, Mammakarzinom - Knorpelgeschwulst des Schambeins, Chondrom - Riesenzellensarkom des Oberkiefers - Fibroma intracaniculare mammae, Geschwulst der Mamma - Melanosarkom der Haut - Sarkom des Oberschenkels - Fibrom der Haut - Myxofibrom der Bauchwand - Zenkersche Degeneration des M. rectus abdominis (Grippe) - Narbengewebe - Carcinoma solidum simplex mammae, Mammakarzinom - Fettembolie nach Unterschenkelfraktur - Abszeß der Lunge, Abscessus lumbalis

Lieferumfang:
40 Präparate