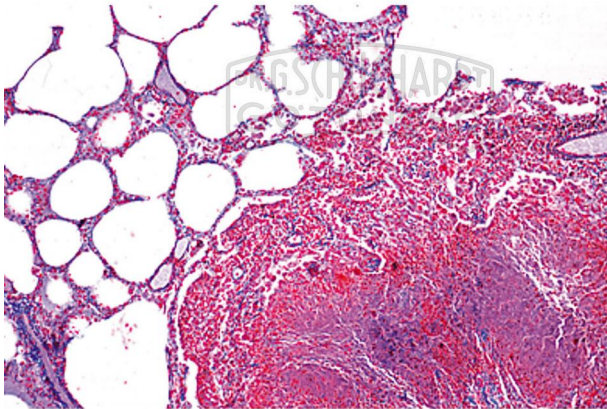


LIEDER Pathologische Histologie des Menschen Grundserie Teil I. 40 Präparate

Unverbindliche Artikelinformationen aus www.schuchardt-lehrmittel.de vom 05.10.2024/DE5
Bestellnummer: 4100N



zum Artikel im
Webshop

311,00 € zzgl. MwSt.

Miliartuberkulose der Lunge, Tuberculosis miliaris pulmonum - Kohlenstaublunge, Anthracosis pulmonum - Kruppöse Pneumonie, Pneumonia crouposa - Cyanotische Induration der Lunge - Chronische Pneumonie, Pneumonia chronica - Chronisches Lungenemphysem - Nekrotische, käsige Pneumonie - Grippepneumonie, Grippe-Lunge - Myeloidsarkom der Milz - Malaria-Melanämie der Milz - Chronische Herzmuskelentzündung, rezidivierend - Amyloidose der Milz - Fettherz, Adipositas cordis - Herzschielen - Cor villosum - Lymphosarkom des Mittelfells, Lymphosarcoma mediastini - Myxoma mandibulae - Erysipel der Milz - Tuberculosis lymphoglandularum colli - Carcinoma scirrhosum glandulae thyroideae - Fibroepithelialer Misch tumor der Parotis - Carcinoma solidum medullare glandulae - Kropf, Struma colloides - Miliartuberkulose der Leber, Tuberculosis miliaris hepatis - Parenchymatöse und fettige Degeneration der Leber - Pigmentzirrhose der Leber - Hämosiderosis der Leber - Adenokarzinom des Dickdarms - Colitis bei Shiga-Kruse-Ruhr, Colitis dysenterica Shiga-Kruse - Leberzirrhose bei Syphilis, Cirrhosis hepatis luetica - Primäres Leberkarzinom, Carcinoma hepatis - Zyanotische Atrophie der Leber, Muskatnußleber - Hämorrhagische Nekrose der Leber bei Eklampsie - Amyloid-Degeneration der Leber - Rote Leberatrophie, Atrophia hepatica rubra - Lymphatische Leukämie der Leber - Stauungsikterus der Leber, Icterus hepatis - Nekrotisierende Oesophagitis - Parenchymatöse Degeneration d. Leber (Trübe Schwellung) - Kavernoöses Hämangiom Leber, Haemangioma cavernosum

Lieferumfang:
40 Präparate